Aus der chirurgischen Universitätsklinik München.
(Vorstand: Prof. Dr. Ferd. Klaußner.)

EIN BEITRAG ZUR GASTROPTOSE UND IHRE OPERATIVE BEHANDLUNG DURCH DIE GASTROPEXIE VON ROVSING

INAUGURAL-DISSERTATION

ZUR

ERLANGUNG DER DOKTORWÜRDE

IN DER

GESAMTEN MEDIZIN

VERFASST UND EINER

HOHEN MEDIZINISCHEN FAKULTÄT

DER

KGL. BAYER. LUDWIG-MAXIMILIANS-UNIVERSITÄT ZU MÜNCHEN

VORGELEGT VON

AGNES GENEWEIN,
APPROB. ÄRZTIN.

TÜBINGEN
DRUCK VON H. LAUPP JR
1917.

Aus der chirurgischen Universitätsklinik München.
(Vorstand: Prof. Dr. Ferd. Klaußner.)

EIN BEITRAG ZUR GASTROPTOSE UND IHRE OPERATIVE BEHANDLUNG DURCH DIE GASTROPEXIE VON ROVSING

INAUGURAL-DISSERTATION

ZUR

ERLANGUNG DER DOKTORWÜRDE

IN DER

GESAMTEN MEDIZIN

VERFASST UND EINER

HOHEN MEDIZINISCHEN FAKULTÄT

DER

KGL. BAYER. LUDWIG-MAXIMILIANS-UNIVERSITÄT ZU MÜNCHEN

VORGELEGT VON

AGNES GENEWEIN,
APPROB. ÄRZTIN.

R. UNIV. BIBLIOTHEEK LEIDEN

TÜBINGEN
DRUCK VON H. LAUPP JR
1917.

A. g. XIII.

Gedruckt mit Genehmigung der Medizinischen Fakultät der Universität München.

Referent: Herr **Prof. Dr. Klaußner.**

Aus „Bruns' Beiträge zur klinischen Chirurgie" Band 110, Heft 1.
(Verlag der H. Laupp'schen Buchhandlung in Tübingen.)

Meiner lieben Mutter
und dem Andenken meines Vaters
gewidmet.

Digitized by the Internet Archive
in 2026

https://archive.org/details/IA41547407_0064

Aus der chirurgischen Universitäts-Poliklinik München.
(Direktor: **Prof. Dr. Klaußner.**)

Die Gastroptose, mit ihren zahlreichen Beschwerden, die Anklänge an alle möglichen Magenerkrankungen zeigt, wird auch heute noch, namentlich von Internisten, als Krankheit sui generis, bestritten. Die oft recht bemitleidenswerten Kranken werden oft jahrelang auf Ulcus ventriculi oder duodeni, Achylia gastrica usw. behandelt, und wenn das Uebel jeglicher Therapie trotzt, wird dann meist die Diagnose: Nervosität oder Hysterie gestellt. Daß es aber tatsächlich eine Krankheit Gastroptose gibt, und daß sie durch andere Mittel als die für nervöse Erkrankungen gebräuchlichen, geheilt werden muß und kann, ist wohl keinem zweifelhaft, der Gelegenheit gehabt hat, Patienten, die an Gastroptose erkrankt waren, zu beobachten und zu behandeln.

Zum Verständnis dieses Krankheitsbildes ist es vor allem nötig, sich die normale Lage und Form des Magens klar zu machen, ehe man entscheidet,

ob ein Magen normal oder pathologisch gelagert oder verändert ist. In der heutigen Röntgenära, sollte man glauben, herrschte absolute Sicherheit über die anatomische Normallage des Magens. Dem ist aber ganz und gar nicht so; im Gegenteil, es herrschen die verschiedensten Ansichten schon über den Stand des gesunden Magens, und wie viel mehr über denjenigen des pathologisch verlagerten.

Die Anatomen lehren auch heute noch, daß die von Luschka angegebene Form und Lage des Magens die normale sei. Nach Luschka liegt der Magen als birnen- oder retortenförmiger Sack, der links oben eine kuppelförmige Partie zeigt, dicht unter dem Zwerchfell und verjüngt sich gleichmäßig nach dem Pylorus hin. Er fällt ziemlich steil gegen Pylorus und Duodenum zu ab, und wird in dieser Lage durch einen starken Bandapparat gehalten. Links oben wird er fixiert durch den kragenförmigen Peritonealüberzug, der von der Cardia zum Magen geht, ferner durch das Lig. gastrophrenicum. Rechts hält ihn das gefäß- und nervenführende Lig. hepatogastricum. Abgesehen von diesem Bandapparat sind die Beziehungen der übrigen Baucheingeweide, und namentlich die Festigkeit der Bauchwand, höchst wichtig für die Erhaltung der Normallage des Magens. Wie sehr wichtig gerade die Beschaffenheit der Bauchwand ist in bezug auf die Ptose, wird später erörtert werden.

Daß die Luschka'sche Magenform immer noch zu Recht besteht, konnten u. A. auch His und Simmonds nachweisen an Gefrierpräparaten ganz frischer Leichen. Daß diese Beschreibung sich natürlich auf den ruhenden Magen nur beziehen kann, wurde schon von Luschka selbst betont. Es ist ja selbstverständlich, daß dieses weiche, mit so kräftiger Muskulatur ausgestattete Organ sich bei der Arbeit in der Form verändern wird und daß seine Konturen durch peristaltische Bewegungen zeitweilig verändert werden, deshalb bleibt aber seine Lage als solche im oberen Bauchraum beim gesunden Magen unverändert.

Durch die Röntgenuntersuchung mit Wismutbrei wird nun aber von den meisten Untersuchern erwiesen, daß die Luschka'sche Magenform total falsch ist und sich auf den kadaverös veränderten Magen bezieht und für die Lage des Magens am Lebenden nicht zutrifft. Bei chirurgischen Eingriffen in der Bauchhöhle hat der Operateur Gelegenheit genug, sich zu überzeugen, daß tatsächlich die Ansicht der Anatomen zu Recht besteht.

Holzknecht bezeichnet als normal die Stierhornform des Magens, bei der der Pylorus den tiefsten Teil einnehme; Rieder dagegen gibt die Angelhakenform an, während Grödel von einer Haken- oder Siphonform des Magens spricht. Die beiden letzten Autoren stimmen aber darin überein, daß der Pylorus jedenfalls nicht der tiefgelegenste Teil des Magens ist.

Es ist klar, daß die Schwierigkeiten und die Meinungsverschiedenheiten noch anwachsen bei pathologischer Lagerung des Magens. Meistens wird der Fehler gemacht, daß die Lage der großen Kurvatur bestimmt wird, anstatt hauptsächlich das Augenmerk auf die beiden mehr oder minder fixen Punkte des Magens, Cardia und Pylorus, zu richten. Daß die Lage des letzteren für die Entleerung des Magens die wichtigste ist, liegt auf der Hand. Luschka, Holzknecht u. A. mehr geben an, daß der Pylorusanteil im normalen Bild den tiefsten Punkt des Magens darstelle.

Demnach stimmen diese Autoren wenigstens in einem Punkt, dem Stand des Pylorus überein. Luschka beschreibt den Magen in seiner ganzen Form und Lage, wie sie zutage tritt, nachdem die ihn bedeckenden Organe zurückgeschlagen sind. Holzknecht dagegen beschreibt das Röntgenbild, d. h. den Wismutschatten des Magens, der uns nur die Teile desselben wiedergibt, die für die Röntgenstrahlen gut durchlässig sind: also den ganzen kuppelförmigen, unter dem Zwerchfell gelegenen linken Teil, und den Teil des Magens, der nicht von der sehr voluminösen Leber verdeckt ist. Denkt man sich von der Luschka'schen Magenform den durch den Leberschatten bei der Röntgendurchleuchtung verdeckten Teil des Magens fort, so bleibt die Stierhornform bestehen, besonders wenn man in Betracht zieht, daß die bei jedem Magenbild vorhandene Luftblase noch von der Luschka-schen Form in Abrechnung zu bringen ist.

Abb. 1.

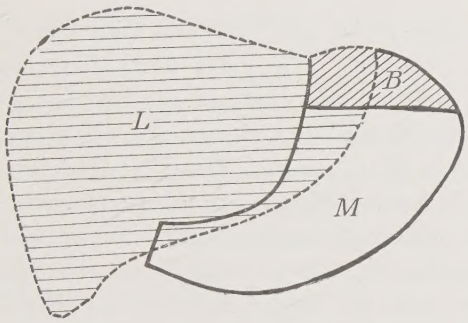

L = Leber, B Luftblase, M = Magen.

Findet man z. B. die große Kurvatur tiefer als den Nabel stehen, ist die Diagnose Gastroptose absolut nicht gerechtfertigt. Schon den Nabel als Punkt anzunehmen, von welchem aus die Magenlage beurteilt wird, ist an und für sich bedenklich. Der Nabel ist kein fixer Punkt, seine Lage kann recht verschieden sein, je nach der Beschaffenheit der Bauchdecken, nach ihrem Fettgehalt usw. Streng genommen dürfte die Lage des Magens und vor allem die des Pylorus, nur nach seiner Lage zur Wirbelsäule berechnet werden. Das Verhältnis von großer Kurvatur zum Nabel ist für Ptose ganz und gar nicht maßgebend. Was bedeutet für die Diagnose einer Ptose der Stand der großen Kurvatur? Absolut nichts, wenn man in Betracht zieht, daß bei Gastrektasien, Megalogastrie oder Atonie die große Kurvatur oft sehr tief steht, während der Pylorus an normaler Stelle sich befindet. Maßgebend allein für die Diagnose Ptose ist der Stand der kleinen Kurvatur. Dabei ist durchaus nicht notwendig, daß dieselbe sehr tief steht, es kommt vielmehr nur darauf an, welchen Winkel Pylorus und Duodenum miteinander bilden. Auf der mehr oder minder großen Spitzwinkligkeit zwischen diesen beiden Teilen beruhen die Beschwerden der Ptose. Die Entleerung des

Magens ist um so mehr erschwert, je tiefer der Pylorus gesunken ist. Es liegt klar auf der Hand, daß, je länger dieser Zustand besteht, um so schwieriger es für den Magen ist, diese Erschwerung der Entleerung zu überwinden. Wie bei einer Stenose am Pylorus kommt es schließlich zur Magenerweiterung, die einen Tiefstand der großen Kurvatur bedingt. Es ist hieraus ohne weiteres ersichtlich, daß der Stand der großen Kurvatur kein Gradmesser sein kann für die Beurteilung, ob es sich um eine Gastroptose handelt oder nicht. An und für sich wäre ja der Stand der großen Kurvatur nicht gleichgültig, wenn die kleine Kurvatur und der Pylorus an normaler Stelle wären und die Magenmuskulatur kräftig funktioniert. Es ist ja hinlänglich bekannt, daß die sog. „Magenstraße" an der kleinen Kurvatur gelegen ist und daß sich beim muskelgesunden Magen die Wand desselben fest um den Speisebrei legt. Geht nun die Entleerung des gesunden Magens vor sich, so kann selbst bei Ueberlastung des Magens nie ein wesentlicher Tiefstand der großen Kurvatur erfolgen.

Die Sache wird aber gleich anders, wenn man sich eine dauernde Ueberlastung des Magens vorstellt. Wie jedes muskulöse Hohlorgan, geht auch beim Magen, Hand in Hand mit einer zu starken Inanspruchnahme, zuerst eine Hypertrophie der Muskulatur einher, die bei dauernder Ueberlastung schließlich einer Atonie Platz macht. Dasselbe findet bei Stenosen am Pylorus statt. Wird ein solcher Magen durchleuchtet, so sieht man allerdings die große Kurvatur erheblich tieferstehend als normal. Aber es wäre verfehlt, daraufhin eine Gastroptose zu diagnostizieren, wie es aber in der Tat häufig geschieht, so daß bei vielen Aerzten der Begriff Gastroptose mit Tiefstand der großen Kurvatur identisch ist.

Ausdrücklichst soll deshalb hier wiederholt werden, daß die Ptose einzig und allein auf dem Tiefstand der kleinen Kurvatur, genauer gesagt, auf dem Tiefstand des Pylorus beruht, d. h. mit anderen Worten: die Ptose beruht auf der mehr oder minder großen Nachgiebigkeit und Erschlaffung des kleinen Netzes bzw. des Lig. hepato-gastricum. Ist dieses gelockert, muß der Pylorusteil des Magens sinken, es kommt dann zur Abknickung, leichteren oder schwereren Grades, zwischen Pylorus und Duodenum. Dadurch entsteht auf dem Röntgenbild des mit 300—400 g Wismutbrei belasteten Magens eine hackenförmige Einknickung, und man hat dann tatsächlich Gelegenheit, die von Rieder beschriebene Angelhakenform zu sehen. An den in der chirurgischen Poliklinik gemachten Aufnahmen der zur Operation kommenden Ptosenfälle konnte häufig diese Form beobachtet werden. Viel häufiger jedoch lag der Magen in seiner größten Ausdehnung als lang ausgezogener Sack fast ganz in der linken Körperhälfte, während der Pylorus, einem ziemlich engen Haken gleich, zum Duodenum hin abgeknickt war. E. Schlesinger beschreibt diese Form und Lage des Magens, der mit seinem abnorm langen cardialen Teil wie ein schlaffer Sack

in der linken Körperhälfte hängt, als geradezu charakteristisch für die Gastroptose.

Worauf beruht nun die Lockerung und Dehnung des für die Fixierung des Pylorus so wichtigen Lig. hepato-gastricum? Hierüber, sowie über die ganze Ptosenfrage sind zahlreiche Meinungsverschiedenheiten ausgefochten worden.

Einer der ersten, der überhaupt den Zustand der Organsenkung erkannte und beschrieb, war Glénard (1885). Er führte die Enteroptose zurück auf eine Erkrankung, die er als „diathèse hépatique" bezeichnete, deren hauptsächliche Merkmale die Lockerung aller Darmaufhängebänder waren: Lockerung des Lig. hepatogastricum, des ganzen Bandapparates des Quercolons, welches dann durch seine fast konstante Anfüllung mit Kotmassen, mit seiner ganzen Schwere am Magen zerre und infolgedessen seine Senkung bewirke. Ueber die Ursache des von ihm beschriebenen Krankheitsbildes unterscheidet Glénard schon zwei Kategorien: die primäre Enteroptose, anschließend an Ursachen, die Lageveränderungen der Eingeweide bewirkt haben könnten, und die sekundäre Enteroptose, die er als Folgezustand langwieriger, mit Verstopfung einhergehender Darmkatarrhe anspricht.

Durch die Arbeit Glénard's angeregt, wurden zahlreiche Untersuchungen über das Auftreten dieser Erkrankung und ihrer Ursache angestellt. Meinert berechnete, daß beim weiblichen Geschlecht in 80—90% sich eine Enteroptose nachweisen läßt, während er bei Männern nur 5% finden konnte. Hertz kam schon früher zu ähnlichen Resultaten, während Dennig in 66% seiner Fälle eine Gastroptose konstatierte.

Die ganze Frage der Ptose und ihrer Entstehung erfuhr eine neue Richtung durch Stiller, der die Ursache der Splanchnoptose im Allgemeinen zurückführte auf eine angeborene Minderwertigkeit des ganzen Knochen- und Bänderapparates, die er als „Asthenia universalis" bezeichnete. Ihr Hauptmerkmal war, neben einem grazilen schwächlichen Körperbau von degenerativem Typus, die sogenannte Costa X fluctuans, d. h. die 10. Rippe ist dann nicht mit dem Brustkorb wie normalerweise knorpelig verbunden, sondern frei beweglich wie sonst die 11. und 12. Rippe. Da dieser Zustand natürlich angeboren ist und er ihn in fast allen Fällen von Enteroptose fand, war es ein kleiner Schritt, die Costa X fluctuans als Stigma enteroptoticum anzusprechen.

Cséri, der Stiller's Angaben nur bestätigen konnte, fand eine auffallende Lordose der Lendenwirbelsäule, in Verbindung mit dem Stiller'schen Habitus verbunden. Während die Anhänger der Stiller'schen Lehre die Ptose auf eine angeborene Minderwertigkeit des Knochensystems im Allgemeinen zurückführten, traten ihr schon bald Gegner entgegen, die die Ptose als einen erworbenen Zustand ansahen. Schon Montenuis, ein Schüler Glénard's, führt jede Ursache, die das Gleichgewicht der Baucheingeweide stören kann, oder erschöpfende Krankheiten als ätiologisches Moment an, das zur Ptose führen kann.

Als Ursache der Ptose können diese Momente aber nicht angesprochen werden nach den modernen Anschauungen, die heute wohl mit dem Namen Rovsing identifiziert werden können, vielmehr dürfen sie nur als prädisponierendes Moment aufgefaßt werden. Was zur Ptose führt sind nach heutigen Ansichten: 1. Mißbrauch des Korsetts und der Schnürbänder, zu denen zu enge Leibriemen bei Männern zu rechnen sind, und 2. häufige Graviditäten und Geburten und die damit einhergehenden Veränderungen im intraabdominellen Druck. Es ist klar, daß dem kräftigen

und ganz ausgewachsenen Körper das leicht angelegte Korsett nicht schadet. Was aber schadet, ist das enge, die Taille und die untere Rippenapertur einschnürende Korsett, welches von kaum der Pubertät entwachsenen jungen Mädchen getragen wird, die womöglich von zartem grazilen Körperbau sind. Daß es da zu abnormer Engigkeit der unteren Rippenapertur kommt, und zum Herabdrücken des unter dem Zwerchfell gelegenen Magens, ist erklärlich. Aehnlich geht es bei Tragen von engen Schnürbändern, wie sie von Landmädchen getragen werden, und bei Lederriemen, die die Beinkleider junger Leute halten sollen.

Was das Entstehen der Ptose nach Geburten betrifft, ist dahin zu verstehen, daß es sich um die rasche Aufeinanderfolge und Häufigkeit der Geburten nur handeln kann. Die dabei entstehende Dehnung der Bauchmuskulatur kann bei rasch hintereinander erfolgenden Geburten nicht wieder auf die zur Erhaltung des normalen intraabdominellen Druckes notwendige Straffheit der Bauchdecken rückgebildet werden. Es entsteht eine Rectusdiastase neben total schlaffen Bauchdecken, und der mangelhafte Halt für die ganzen Baucheingeweide dokumentiert sich in Hängebauch und Ptose. Es darf natürlich deswegen niemals Hängebauch mit Ptose gleichgestellt werden, da die Ursachen des ersteren ja ganz verschiedene sein können, es sei nur an den Hängebauch bei Fettleibigkeit erinnert.

Es ist darum ganz berechtigt, nach dem Vorgehen R o v s i n g's zwei Arten von Ptosen zu unterscheiden: eine virginelle und eine maternelle, je nach ihrer Entstehungsursache, wobei zu den virginellen Ptosen wegen der gleichen Entstehungsursache die viel seltenere männliche Ptose zu rechnen ist. Will man den früheren Theorien über die Entstehung der Ptose Gerechtigkeit widerfahren lassen, so kommt man zu dem Schluß, daß von der S t i l l e r'schen Theorie beizubehalten ist, daß beim asthenischen Individuum das prädisponierende Moment vorhanden ist, aber daß die Ursache die Einschnürung in der Taille ist.

Es soll nun im Folgenden untersucht werden, wieso eine Gastroptose entstehen kann durch eine Schädigung, die zunächst die Einwirkung einer rein äußeren Gewalt darstellt, mit anderen Worten: wie entsteht die virginelle Ptose, die meist mit viel mehr Schmerzen einhergeht, als die aus ganz anderen Gründen herrührende maternelle Ptose? Da der Entstehungsmechanismus von virginellen und männlichen Ptosen derselbe ist, wird davon abgesehen, die letzteren einzeln zu behandeln.

So verschieden die Entstehungsursachen von virgineller und materneller Ptose sind, ebenso verschieden präsentiert sich auch der ä u ß e r e H a b i t u s der Patientinnen. Bei der maternellen Ptose findet man den in seinen unteren Teilen kugelig vorgewölbten Hängebauch mit schlaffen Bauchdecken, während das Bild bei der virginellen Ptose sich scharf davon unterscheidet. Bei diesen meist grazil gebauten Individuen findet man eine

lange, tief eingeschnittene Taille, der Rippenbogen ist meist sehr spitzwinklig. Der untere schmale Teil des Thorax sitzt auffallend dünn auf den weit ausladenden Hüften auf. Der im Volksmund gebräuchliche Ausdruck „Wespentaille" paßt ausgezeichnet zu dem Bilde dieser Körperform.

Es ist ganz begreiflich, daß auf die Dauer diese Einzwängung in der, durch keine festen Wände geschützten unteren Thorax- und oberen Bauchgegend eine Dislokation, ein Herabdrücken der in ihnen enthaltenen Organe hervorrufen muß. Die dicht unter dem Zwerchfell gelegene voluminöse Leber erleidet zuerst den konstanten Druck des Korsetts und drückt nun ihrerseits mit ihrem ganzen Gewicht ganz besonders auf den Pylorusteil des Magens. Die Fixation der Leber selbst ist eine außerordentlich straffe. Man darf sagen, daß sie vermittels der hinteren Fläche des rechten Lappens fest an das Zwerchfell aufgehängt ist. Diese Fixation ist eine sehr solide, so daß man bei Fällen von Schnürleber fast niemals eine Ptose dieses Organs antrifft, welches häufiger bei maternellen Ptosen zu beobachten ist, aber fast konstant das bekannte Bild des in der Mitte wie eine Sanduhr eingeschnürten rechten Lappens. Es geht daraus hervor, daß eine Gastroptose wohl allein bestehen kann ohne jegliche Verschiebung der Leber. Dieselbe trägt eigentlich nur noch dazu bei, durch ihr Volumen den von außen kommenden Druck weiter zu leiten und zu vermehren. Es sinkt durch diesen konstanten Druck zunächst mal der Pylorus, der infolgedessen nicht mehr annähernd horizontal in das Duodenum einmünden kann. Letzteres bleibt in seiner Lage erhalten, da es ja nur von vorne her durch das Lig. hepatoduodenale und den peritonealen Ueberzug gehalten wird, während es retroperitoneal durch Bindegewebe mit der rechten Niere und der Wirbelsäule verbunden ist. Daß es bei allgemeiner Splanchnoptose zur Senkung von Duodenum und Nieren kommt, bedarf hier keiner Erwähnung, da es nicht zum Bilde der reinen Gastroptose gehört. Mit dem Herabsinken des Pylorus und der dadurch erschwerten Magenentleerung wird nach und nach auch der übrige Magen in Mitleidenschaft gezogen, so daß schließlich durch das konstante Ziehen am cardialen Teil desselben, durch den dislocierten Pylorusteil des Magens, der erstere ebenfalls verlängert wird. Es wurde bereits früher dieser bei den meisten Röntgenaufnahmen gemachte Befund erwähnt.

Liegt eine Gastroptose vor, so ist die nächste Ueberlegung die, daß sich dann auch eine Ptose des Quercolon zugesellen wird. Im ersten Augenblick scheint diese Ueberlegung in allen Fällen richtig zu sein, zumal sich außerordentlich häufig das Bild der Gastro-Coloptose findet.

Der Entstehungsmechanismus einer Coloptose ist oberflächlich betrachtet höchst einfach. Das Quercolon hängt am Magen durch das Lig. gastrocolicum fest. Senkt sich der Magen, so sinkt mit ihm dieses Band und mit ihm das Quercolon. Wenn dieser Vorgang auch häufig genug stattfinden mag, so ist es deshalb dennoch nicht notwendig, daß einer Gastroptose eine Coloptose folgen muß. Das Quercolon ist ja nicht nur durch das Lig. gastro-

colicum fixiert, sondern seine Lage liegt außerdem in sehr enger Beziehung zu den beiden Flexuren des Colon, bzw. zu deren Aufhängebändern. Man kann sich das Colon transversum vorstellen als einen Schlauch, der zwischen zwei fixen Punkten, die Flexura colica dextra et sinistra, mehr oder weniger gespannt aufgehängt ist, und in dieser Lage noch durch das Lig. gastrocolicum unterstützt wird. Dieses letztere Band gestattet dem Quercolon seine Beweglichkeit des Auf- und Absteigens und seine Beweglichkeit in dorsoventraler Richtung. Diese Beweglichkeit ist in physiologischen Grenzen eine recht beträchtliche, zumal das Quercolon selber weiten Schwankungen innerhalb seiner noch als normal anzusehenden Länge unterworfen ist (50 bis 83 cm). Die Durchschnittslänge des Colon transversum beträgt ca. 55—65 cm. Es steigt von rechts unterhalb der Leber, unter dem Magen her, zur linken Flexur auf, die bedeutend höher als die rechte, der Milz anliegt. Es liegt also das normal gelagerte und zwischen seinen beiden Flexuren normal eingespannte Colon sozusagen als Polster unter dem Magen. Es ist demnach nicht unbedingt notwendig, daß eine Gasttoptose eine Coloptose erzeugen muß. Man kann sich im Gegenteil ganz gut vorstellen, daß ein durch beide Flexuren gut gehaltenes Quercolon in gewissem Grade einer Gastroptose vorbeugen kann. Eine Coloptose kann nur stattfinden, wenn die Ligamente beider Flexuren gedehnt werden. Findet man bei Durchleuchtung das Quercolon girlandenförmig in das kleine Becken hinabsteigend, die beiden Flexuren des Colon aber an normaler Stelle, so ist damit noch nicht die Berechtigung gegeben, von einer Coloptose zu sprechen.

Abb. 2 a.

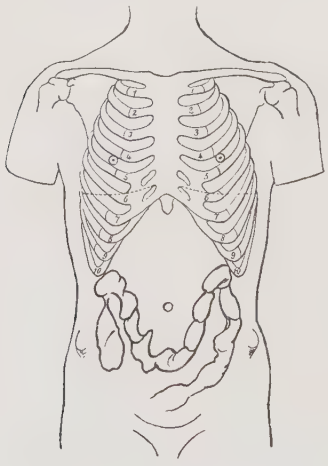

Abb. 2 b.

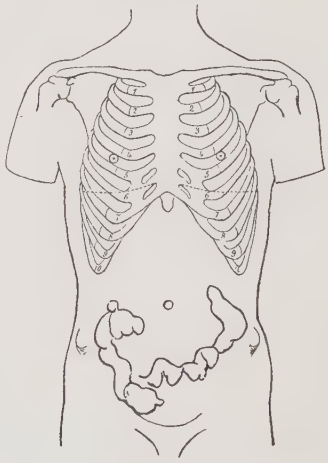

Es kann sich um ein abnorm langes Colon handeln oder um ein durch lange hartnäckige Obstipation atonisch gewordenes Colon, das jeglichen Tonus seiner Muskulatur eingebüßt hat. Gesellt sich aber zu dem Bilde des girlandenförmig herabhängenden Quercolon ein deutliches Zusammen-

rücken beider Flexuren, was ein Zeichen von Dehnung der Flexurbänder ist, so handelt es sich sicher um eine Coloptose. Die Abb. 2 a und 2 b zeigen das Bild eines langen, aber nicht ptotischen Quercolons und dasjenige einer Patientin, die eine Gastrocoloptose hatte.

Wir verweisen aufs nachdrücklichste auf dieses Symptom des Zusammenrückens der beiden Colonflexuren, um so mehr, als in der Literatur über Gastrocoloptose über diesen Befund nichts erwähnt ist.

Daß der konstante Druck eines gesenkten Magens schließlich das Quercolon herabdrücken muß, ist unbestreitbar, es handelt sich dann aber nicht um eine tatsächliche Senkung, sondern nur um eine Dehnung. Man kann nur von Senkung eines Organs sprechen, wenn es durch Ueberdehnung seiner Ligamente in toto sinkt. Wir betonen aus diesem Grunde, daß einer Gastroptose nicht unbedingt eine Coloptose vergesellschaftet zu sein braucht. Daß in beiden Fällen: Senkung oder Herabdrücken des Quercolon, die Beschwerden dieselben sind, ist begreiflich, da sie in beiden Fällen durch die mehr oder minder spitzwinklige Abknickung des Colon transversum an beiden Flexuren bedingt sind.

Auf Grund dieser anatomischen Veränderungen lassen sich die Beschwerden der Ptose leicht erklären. Die pathologischen Veränderungen bewirken in erster Linie eine wesentliche Behinderung der mechanischen Funktionen von Magen und Darm, und erst in zweiter Linie treten Störungen im Chemismus dieser Organe auf. Es ist auch recht interessant, zu beobachten, daß die Beschwerden in eben der Reihenfolge auftreten, die sich aus dem oben Gesagten ableiten läßt. Zuerst tritt Druck im Magen auf, mit frühzeitig einsetzender Obstipation. Ein Gefühl der Völle, welches lange Zeit nach dem Essen anhält, belästigt die Patienten. Allmählich gesellen sich Magenschmerzen hinzu, unmittelbar nach dem Essen, ein Ziehen nach unten im Epigastrium, welches bald einer ausgesprochenen Gastralgie links im Epigastrium Platz macht. Die Patienten haben deutlich das Gefühl, daß ihnen etwas im Leib heruntersinkt. Das Erbrechen, welches allmählich nach jeder Mahlzeit auftritt, erleichtert die Kranken meistens bedeutend. Es tritt eine starke Abmagerung hinzu, so daß die Kranken oft ein geradezu kachektisches Aussehen bekommen. Wie sehr die Ernährung bei einer Ptose leiden kann, hat uns besonders ein junger Patient gezeigt, der buchstäblich zum Skelett abgemagert war, so daß man bei ihm nach Rovsing's Vorschlag von einer „Cachexia gastroptotica" sprechen konnte.

Bezüglich des chemischen Befundes läßt sich ein für Ptose charakteristisches Abweichen von den bekannten pathologischen Befunden des Magensaftes nicht finden. Oft ist der Befund ein durchaus normaler, oft ist er aber auch sehr ähnlich demjenigen bei Ulcus ventriculi oder bei Carcinom oder bei Retention, die auf irgend einer Ursache beruht. Auf die chemische Untersuchung des Magensaftes läßt sich die Diagnose Ptose nicht im geringsten begründen, sie gibt im Gegenteil noch leichter Anlaß zu dia-

gnostischen Irrtümern. Einzig und allein die richtige Deutung der Beschwerden, kombiniert mit der genauesten Untersuchung des Magens lassen die Diagnose sichern. Abgesehen vom Röntgenbilde, welches man immer sehr genau und exakt betrachten soll auf die Merkmale einer Ptose hin, leistet die Runeberg'sche Umrißauskultation wertvolle Dienste. Durch sie ist man, bei einiger Uebung, recht wohl imstande, die genaue Lage des Magens festzustellen. Bei jeder Untersuchung soll man sich zur Pflicht machen, die Patienten im Liegen und im Stehen zu untersuchen, da man dadurch auch imstande ist, durch die Palpation eine ev. Senkung der Nieren oder der Leber festzustellen. Bei der aufrechten Stellung des Patienten läßt sich auch die für Gastroptose so wichtige und charakteristische Pulsation der Aorta im Epigastrium leichter konstatieren, weil in liegender Stellung doch häufig der dislocierte Magen in gewissem Grade wieder an seinen richtigen Platz gelangt und die Aortenpulsation verdeckt.

Die meisten Fehldiagnosen kommen hauptsächlich vor mit Ulcus ventriculi oder duodeni, Carcinoma ventriculi und nervösen Erkrankungen mehr allgemeiner Natur: Hysterie oder Neurasthenie. Wenn man aufs genaueste die einzelnen Phasen der Anamnese vergleicht mit einer sehr gründlichen und unvoreingenommenen Magenuntersuchung, kann man schon der Fehldiagnose Ulcus ventriculi, die am häufigsten gestellt wird, entgehen, wenn auch der chemische Befund für ein Magengeschwür spricht. Bei der Magenptose sitzt der typische Druckschmerz immer links von der Mittellinie im Epigastrium, während er beim Ulcus mehr medial liegt, ferner ist der Boas'sche Druckpunkt bei Ptose fast nie vorhanden. Der Schmerz nach dem Essen bei Magensenkung ist ganz unabhängig von der Qualität des Genossenen, aber um so mehr von der Quantität. Bekanntlich trifft dies beim Ulcus nicht zu. Diese Kranken reagieren sofort mit wesentlicher Steigerung ihrer Schmerzen bei sauren, gewürzten Speisen, während es für den an Ptose Erkrankten gleich ist, ob er saure oder sogen. schwerverdauliche Speisen genießt oder ob er Milch und Breikost zu sich nimmt. Die Menge des Genossenen macht die Beschwerden, da sie der gesenkte Magen nicht herausbefördern kann. Sehr charakteristisch hierfür ist, daß bei kleinen Nahrungsmengen, die im Liegen genossen werden, die Beschwerden entweder verschwinden oder doch wesentlich vermindert werden. Gerade der Einfluß der Körperlage auf die Beschwerden der Ptose ist sehr bezeichnend, das geht auch noch daraus hervor, daß die Obstipation, die die Ptose öfters begleitet, durch Bettruhe gebessert wird, was erfahrungsgemäß bei Obstipation aus anderen Ursachen nicht der Fall ist.

Die Diagnose Ulcus ventriculi wird bei jugendlichen Individuen um so leichter gestellt, weil die virginelle Ptose und das Ulcus ventriculi am häufigsten Personen zwischen dem 15. und 25. Jahr befallen, und weil für diese Art der Ptose das für Senkung sprechende, landläufige Symptom, der Hängebauch, fehlt.

Gerade aber das Vorhandensein von noch straffen Bauchdecken ist die Ursache der viel heftigeren Beschwerden bei virgineller als bei materneller Ptose. Bei letzterer können bis zu einem gewissen Grade die Eingeweide sich gegenseitig Platz machen durch Drängen nach vorne, dem die erschlaffte Bauchwand keinen Einhalt mehr tut. Bei straffen Bauchdecken hingegen sind die Organe gezwungen, wenigstens in der dorsoventralen Lage zu verharren. Besonders für den Magen ist dies der Fall; vorne halten ihn die Bauchdecken, hinten liegt er ziemlich dicht der Wirbelsäule an. Was ist nun die Folge, wenn der Pylorus gesunken ist und damit die Entleerung des Speisebreis in den Darm verhindert ist? Eingeengt wie er ist, zwischen der hinteren und vorderen Bauchwand, ist der verlagerte Magen gezwungen, sich stark abzuknicken am gesunkenen Teil, also nahe dem Pylorus, oder er erfährt eine Faltung seiner Pars media, und zwar im Sinne des Sanduhrmagens. Letzteres ergibt sich aus dem Umstand, daß durch Sinken des Pylorus die horizontale Magenlinie sich in dem engen Raum nicht der Größe des Magens entsprechend etwa nach vorne konvex biegen kann, da der Druck der Bauchmuskeln sie daran hindert. Es kann also die Länge der Senkung am Pylorus nicht ausgeglichen werden durch eine vorwärts nach unten gehende Bewegung, sondern der Magen muß dem größeren Außendruck nachgeben und in seiner Längsachse geknickt oder gefaltet werden. Dieser Sanduhrmagen bei Ptose hat natürlich nur die Form gemein mit dem auf der Basis eines Ulcus entstandenen Sanduhrmagen. Der ptotische Sanduhrmagen besteht meist nur so lange, als die Einklemmung des Magens besteht, obgleich die Entstehung eines reellen Sanduhrmagens auf der Basis eines ptotischen und perigastritischen Prozesses wohl stattfinden kann, wie es Rovsing an seinem großen Ptosenmaterial nachweisen konnte.

An der chirurgischen Poliklinik wurde niemals ein richtiger Sanduhrmagen konstatiert, wohl aber zeigten einige Röntgenbilder von an Ptose Erkrankten, daß der Magen zur Zeit der Durchleuchtung das Aussehen eines Sanduhrmagens hatte, was durch die Operation aber nicht als Dauerzustand der Magenform zu konstatieren war.

Wenn man sich die geschilderte Einkeilung des Magens vergegenwärtigt, kann man sich leicht erklären, warum die Schmerzen und Beschwerden bei der virginellen Ptose viel hochgradiger sind und unter stürmischeren Erscheinungen einhergehen als bei der maternellen Ptose.

Zusammenfassend darf also zur Differentialdiagnose Ulcus ventriculi und Ptose gesagt werden, daß

1. der Schmerz nach der Mahlzeit bei Ptose abhängiger ist von der Quantität als von der Qualität derselben;

2. daß der Druckschmerz im Epigastrium stets links von der Mitte angegeben ist;

3. daß die Beschwerden durch Bettruhe, d. h. durch horizontale Lage-

rung allein schon, ohne jede Diät und ohne Medikamente verschwinden und ebenso rasch wiederkehren in aufrechter Körperhaltung;

4. daß eine genaue Betrachtung und Bewertung des Röntgenbildes notwendig ist.

Die häufigst gestellte Diagnose bei Ptoseerkrankten nach Ulcus ventriculi lautet Hysterie oder Neurasthenie. Die Diagnose Hysterie oder Neurasthenie ist gewiß keine absolute Fehldiagnose, sie ist eher eine mangelhafte Diagnose, denn in der Regel ist eine mehr oder minder hochgradige Neurasthenie in der Tat vorhanden, aber sie ist nicht die Ursache der Beschwerden, sondern die Folge der Ptose, der durch sie bedingten Unterernährung und der durch sie hervorgerufenen Schmerzen und Beschwerden.

Ebenso wie die Diagnose Neurasthenie nicht unbedingt eine glatte Fehldiagnose darstellt, ebensowenig soll nicht in Abrede gestellt werden, daß ein Ulcus mit einer Ptose nicht kombiniert auftreten könnte, und daß dieses nicht allzu selten geschieht. Es ist in solchen Fällen aber wünschenswert, eine wirklich exakte Diagnose zu stellen, ob es sich primär um ein Ulcus handelt mit Pylorusstenose und sekundärer Ptose oder um das umgekehrte Bild: primäre Ptose mit sekundärem Ulcus. Es ist eine Tatsache, die Rovsing an seinem großen Ptosematerial bestätigen konnte, daß die primäre Ptose oft die direkte Ursache eines oder mehrerer Ulcera des Magens sind. Sie entstehen überall da, wo der ptotische Magen Knickungen erfährt, also am häufigsten am Uebergang von dem cardialen zum medialen Teil des Magens und zwischen dem letzteren und dem Pylorus. Dabei können sie am Pylorus bald an der Magen-, bald an der Duodenumseite liegen, während das typische Magengeschwür mit Vorliebe an der kleinen Kurvatur zwischen den beiden von den Ptosengeschwüren bevorzugten Stellen sitzen. Um bei der operativen Beseitigung sich Gewißheit zu verschaffen, ob es sich um eine unkomplizierte Ptose handelt oder nicht, tut man am besten, sich der direkten Diaphanoskopie zu bedienen. Mit einem Gastroskop oder einem guten Cystoskop wird nach einer kleinen Incision in die Magenwand derselbe durchleuchtet, wodurch die ulcerierten Stellen sich deutlich durch ihre dunkle, blaurote Färbung unterscheiden von der gesunden gelbrosa durchscheinenden Magenwand. Außerdem kann man auch dabei, wie beim Cystoskop, mit dem Auge die Magenschleimhaut und den Anfangsteil des Duodenums inspizieren.

Daß diejenigen Ulcera, die auf der Basis einer Ptose entstehen, niemals durch eine Ulcusdiät allein ausheilen können, ist selbstverständlich. Nur die Beseitigung der Ptose kann hier nützen, ebenso wie eine derartige Operation oft eklatanten Erfolg haben kann bei Ulcus mit sekundärer Ptose.

Nicht nur die schweren Erscheinungen, die das Ulcus ventriculi begleiten, vermag eine reine Ptose vorzutäuschen, sondern häufig genug das weit schwerere Bild des Magencarcinoms. Besonders diejenigen Fälle, die mit großer Abmagerung einhergehen und das Fehlen der freien HCl im

Magensaft aufweisen, sind begreiflicherweise leichter dem diagnostischen Irrtum unterworfen, zumal es sich dann öfters um Personen handelt, die sich zwischen dem 45. und 60. Lebensjahr befinden. Mehrere solcher Patienten wurden an die Klinik überwiesen mit der Diagnose: Carcinoma ventriculi, zwecks Vornahme einer Gastroenterostomie oder einer Resektion. Sie waren hochgradig kachektisch, und die chemische Prüfung des Magensaftes ergab mehrere Anhaltspunkte für Carcinom. Es wurde von uns allerdings niemals mit Sicherheit ein deutlicher Tumor der Magengegend festgestellt. Eine Krankengeschichte einer Patientin, die mit der Diagnose Carcinoma ventriculi geschickt wurde, möge hier Platz finden.

M. S., 52j. Frau. Seit 4 Wochen Klagen über starke Schmerzen in der Oberbauchgegend, unabhängig vom Essen. In der Nacht und beim Liegen niemals Schmerzen. Viel Aufstoßen. Kein Erbrechen. Pat. leidet stark unter Verstopfung. In letzter Zeit starke Abmagerung, die die Pat. ganz heruntergebracht hat. Pat. hat 4 mal geboren. — Große Frau in recht reduziertem Ernährungszustand, sowohl was Fettpolster als Muskulatur betrifft. Brustorgane o. B. Bauch kugelig und aufgetrieben, weich. Leber und Milz nicht vergrößert. Starke Druckempfindlichkeit in der Magengegend, besonders um den Nabel. Auch scheint hier eine Resistenz in der Tiefe fühlbar zu sein. Urin —, Sacch. —. Im Blut 65% HCl, 5—6000 Leukocyten. Magenausheberung nüchtern: geringe Menge einer schleimigen, galliggefärbten Flüssigkeit mit gelbgrünen Schleimklumpen. Die Magenausspülung ergab dasselbe Resultat. Der mikroskopische Befund zeigte zahlreiche Schleimfäden, reichlich Leukocyten, daneben Epithelien und ganze Drüsenschläuche (tubulöse). Keine Speisereste, keine Bakterien. Ausheberung nach Probefrühstück: reichliche Menge gut chymificierten Magensaftes. Congo —. Gesamtacidität 22. Freie HCl —, Milchsäure —.

Die Operation bestätigte die Diagnose Carcinom nicht. Es lag eine ziemlich erhebliche Senkung des Magens vor, die die Beschwerden erklärte. Gastropexie nach Rovsing. 4 Wochen nach der Operation ergab die Ausheberung nach Probefrühstück Günzburg +, Sang. —, freie HCl durch Titration nicht bestimmbar. Gesamtacidität 14. Uffelmann —. Mikroskopisch nichts Besonderes. Beschwerdefrei entlassen. — 2 Jahre nach der Operation hatte sie an Gewicht beträchtlich zugenommen und wog 145 Pfund, sie fühlte sich vollkommen wohl, konnte alles essen, hatte kein Aufstoßen mehr. Verdauung gut. Keine Beschwerden an der Narbe.

Wenn sich die Kachexie bei jugendlichen Individuen findet, so fahndet man nicht nach einem Carcinom, sondern sucht die Ursache der Abmagerung und des Kräfteverfalls anders zu erklären. Im Vordergrunde steht wieder das chronische Magengeschwür oder es wird schließlich an eine Tuberkulose des Darmkanals gedacht.

Besonders instruktiv in dieser Beziehung ist die Krankengeschichte eines jungen Pat., der stets gesund und kräftig war, an Magenbeschwerden erkrankte und trotz aller Therapie, die sich zuerst auf die Annahme eines Ulcus ventriculi stützte, immer elender wurde. Es wurde anderswo deswegen eine Gastroenterostomie gemacht, um den Kräftezustand zu heben. Die Operation war vergeblich, Pat. wurde schließlich derart elend und war so abgemagert, daß er das Bett nicht mehr verlassen konnte. Er wog bei einer guten Mittelgröße und kräftigem Körperbau nur noch 69 Pfund, erbrach schließlich alles und konnte nur noch löffelweise etwas Milch zu sich nehmen. Es wurde schließlich von interner Seite an eine

Tuberkulose des Darmkanals oder der Mesenterialdrüsen gedacht. Die chirurgische Untersuchung hatte eine bedeutende Ptose des Magens ergeben. Derselbe lag als langer schlaffer Sack ganz links im Bauch, die große Kurvatur lag weit unterhalb der Verbindungslinie der beiden Cristae iliac. anter. superior., die kleine Kurvatur unterhalb des Nabels und nach links. Gastropexie nach Rovsing. Pat. erholt sich zusehends. Er wog in ¾ J. 81 Pfund mehr als vor der Operation. Pat. ist vollkommen geheilt und hat vom Magen nicht die geringsten Beschwerden, außer rasch auftretendem Hungergefühl, da die Gastroenterostomie nicht beseitigt wurde bei der 2. Operation, in Anbetracht des schlechten Zustandes des Pat.

Im Hinlick auf die oft sehr hochgradige Kachexie, die bei einer reinen Ptose des öfteren vorkommt, gerade bei jugendlichen Personen, ist es unbedingt erforderlich, bei der Untersuchung ebenso häufig an die Möglichkeit des Bestehens einer Ptose zu denken, als an die eines anderen krankhaften Prozesses am Magen. Es wären dann beiden Teilen, dem Patienten wie dem Arzt, eine Menge Enttäuschungen und vergeblicher Bemühungen erspart.

Aus dem Vorhergehenden, namentlich aus dem letzten Abschnitt, mag zur Genüge hervorgehen, daß die Ptose ein sehr ernstes Leiden darstellt, welches es jedem Arzt zur Pflicht macht, auch die Anfänge einer solchen nicht zu übersehen und sofort die nötige Therapie einzuleiten. Bei ganz leichten Graden mag bei mageren Individuen manchmal eine Mastkur helfen, in den allermeisten Fällen wird man aber damit nicht auskommen, sondern zu energischeren Mitteln greifen müssen, namentlich bei ausgesprochenen Ptosen von virginellem Typus wird man meist nicht ohne die einzige wirklich nutzbringende Therapie, die Operation, fertig werden.

Bei der maternellen Ptose, die einen viel unkomplizierteren Entstehungsmechanismus hat, wird man in sehr vielen Fällen vollkommene Heilung erzielen durch das Tragen eines nach Maß angefertigten Leibgürtels, von denen es eine Anzahl gibt. Der beste, d. h. der Gürtel, der die gesamten Bauchorgane am besten unterstützt, ist nach unserem Dafürhalten der von Vermehren angegebene Gürtel. Er leistet nach unseren therapeutischen Erfahrungen alles, was man von einer Bandage verlangen kann. Die Patientinnen tragen ihn gerne und werden auch bei schwerer Arbeit durch ihn nicht belästigt. Er ist auch für diejenigen, die an ein Korsett gewöhnt sind, eine angenehme Stütze im Rücken.

Wenn das Tragen dieses Gürtels ohne Erfolg bleibt, so soll man auch bei der maternellen Ptose unbedingt zum operativen Eingriff raten.

Die Operationsmethoden zur Behebung der Ptosen sind mannigfach, besonders im Hinblick auf ihren Angriffspunkt an den gesenkten Organen. Man kann sie einteilen in Radikaloperation und konservative. Bei den letzteren kann man wieder 2 Unterabteilungen unterscheiden: die direkten Gastropexien und die indirekten Methoden, durch Raffung oder Verkürzung des großen oder kleinen Netzes. Zu den Radikaloperationen sind diejenigen zu zählen, die eine Unterbrechung im natür-

lichen Verlauf der gesunkenen Organe bewirken. Zu diesen zählt auch die leider bei Ptose noch viel geübte Gastroenterostomie, die Resektion der Pars media des Magens von E. Schlesinger und die Operation nach Lane. Zu den konservativen Methoden zählen die Omentopexien nach Coffey, Beyea und Bier und die Gastropexie nach Duret und Rovsing.

Die einzelnen Methoden verdanken ihre Entstehung den verschiedenen Ansichten über die Ptose. Sie greifen aber oft nur die Wirkungen der Ptose an und versuchen diese zu beheben und übersehen dabei, daß die Ursache absolut unberücksichtigt bleibt. Dies gilt namentlich von der Gastroenterostomie, die davon ausgeht, daß bei Ptose stets gleichzeitig Atonie, Dilatation und Retention besteht. Die Gastroenterostomie hat aber absolut keine Berechtigung bei einer Ptose, die ohne organische Pylorusstenose und ohne organischen Sanduhrmagen einhergeht. Im Gegenteil, sie vergrößert das Uebel nur noch mehr, indem sie das Jejunum zwingt, durch seine Fixation an dem gesunkenen Magen nun auch seinerseits eine Knickung zu erleiden. Es entsteht dadurch eine Rückwärtsstauung, vom Jejunum bis zum Duodenum hin. Ferner schaltet sie den gesunden und funktionsfähigen Pylorus aus und beeinträchtigt die Ausnützung der Nahrung in hohem Maße, da sie sie fast ganz der Einwirkung des Magensaftes entzieht und die ganze Arbeit dem Darm überläßt. Zu Anfang scheinen die Patienten erleichtert und nehmen bei der nach der Operation erzwungenen Ruhe und Schonung auch zu. Es ist aber meist kein Dauererfolg, und einige Monate nach der Operation sind die Patienten oft mehr heruntergekommen als vorher. Auch bei dem schon erwähnten Patienten mit hochgradiger Ptosekachexie hatte die Gastroenterostomie fast deletär gewirkt, als von da ab der Kräfteverfall ein derartiger war, daß von interner Seite eine schwere konsumptive Erkrankung angenommen wurde. Durch das schlechte Resultat einer Operation werden diese Patienten erst recht „operationsscheu“ und fristen ein trauriges Dasein, während ihnen durch eine wirklich geeignete Operation dauernd hätte geholfen werden können. Die Resektion des mittleren Teils des Magens nach E. Schlesinger ist eine derart schwere und eingreifende Operation, daß schon aus diesem Grunde allein bei einfacher Ptose sie nicht berechtigt ist. Sie hat vielleicht ihre Vorzüge und auch ein beschränktes Anwendungsgebiet bei Sanduhrmagen, wo eine Gastroenterostomie vielleicht Schwierigkeiten machen würde. Ein zweiter Nachteil haftet ihr ferner noch an, daß durch die keilförmige Resektion in der Pars media des Magens ein großer Teil der intakten Magenschleimhaut fortfällt mitsamt ihren Drüsen, und dafür eine große Narbe entsteht. Schlesinger selbst hat an dem einzigen von ihm operierten Fall ein gutes Resultat erreicht und begründet es damit, daß die atonische Pars media fortfalle und dem darunterliegenden Colon transversum Platz mache. (Hierzu ist zu bemerken, daß nicht jede Ptose, selbst bedeutenden Grades, mit einer Atonie einhergeht.) Kurz nach der Operation mag die Besserung

eine bedeutende sein, da der Magen dadurch um einen großen Teil verkürzt wird und in dem Raum im Oberbauch mehr Platz hat. Die Ursache der Ptose, die Lockerung und Dehnung des Lig. hepato-gastricum und der dadurch entstandene Tiefstand des Pylorus wird aber nicht behoben. Die Passagebehinderung vom Pylorus ins Duodenum dauert an, und es müssen sich infolgedessen allmählich wieder die alten Beschwerden einstellen, die letzten Endes auf eben dieser Passagebehinderung beruhen.

Noch radikaler in bezug auf den großen Eingriff, den sie darstellt, ist die Ileo-Sigmoideostomie von L a n e , der dabei das Colon teils oder in toto reseciert. Daß der Fortfall des ganzen Dickdarms ein Eingriff ist, den wohl wenig Patienten ganz glatt überstehen, bedarf kaum der Erwähnung. Die Operation beseitigt allerdings radikal die Coloptose und die Obstipation, aber die Gastroptose bleibt bestehen. Es liegt dann ein zweifaches Uebel vor: Fortfall der Dickdarmtätigkeit und Bestehenbleiben der schlechten Magenfunktion. Wie eingreifend diese Operation ist und was sie wenig gute Resultate liefert, beweist schon allein, daß sie 20% Mortalität hat.

Zusammenfassend läßt sich von den radikalen Methoden sagen, daß die Gastroenterostomie nur da berechtigt ist, wo es sich um eine organische Pylorusstenose handelt oder um einen organischen Sanduhrmagen, denn selbst beim Ulcus, welches auf der Basis einer Ptose entsteht, ist Gastroenterostomie nicht das gepriesene Allheilmittel. In ganz vereinzelten Fällen mit starkem ausgeprägtem Sanduhrmagen kann S c h l e s i n g e r's Resektionsmethode von Nutzen sein. Sie ist aber dann keine neue Methode zur Heilung der Gastroptose, sondern sie schließt sich dann einfach den Resektionen am Magen an, die schon lange beim Sanduhrmagen geübt werden.

Wir sahen, daß bei den konservativen Methoden zwei Richtungen eingeschlagen werden, die eine greift den Magen direkt an, die andere versucht den anatomischen Verhältnissen am Gesunden möglichst nahe zu kommen, indem die Bänder der gesunkenen Organe auf ihre normale Länge wieder gebracht werden sollen, durch Raffung und Fixation. Diese letzte Gruppe der konservativen Methoden hat auch a priori am meisten für sich, gegenüber den Gastropexien, da davon Abstand genommen wird, ein bewegliches Organ künstlich zu fixieren durch Peritonealverwachsungen, die mit Recht eine gewisse Scheu einflößen. Von dieser Erwägung aus brachten, unabhängig voneinander, B e y e a und B i e r die Raffung des kleinen Netzes in Vorschlag und führten dieselbe auch aus.

Die Raffung und Verkürzung des Omentum minus ist aber in den allermeisten Fällen technisch nicht ausführbar, da es entweder total usuriert ist und ganz fehlt oder es ist durch die lange Ueberdehnung so morsch und dünn geworden, oft mit zahlreichen Löchern durchsetzt, daß ein Anlegen von Nähten gänzlich ausgeschlossen ist. In den Fällen, wo eine Raffung dennoch

ausführbar ist, erzielt man aber in der Regel nur einen vorübergehenden Erfolg. Die Ursache, die die Verlängerung und Schwächung des kleinen Netzes bewirkt hatte, dauert meistens an, die operativ gekürzten Bänder dehnen sich wiederum und der Magen sinkt von neuem.

Coffey's Methode, die Fixierung des Colon transversum durch Raffung und Annähen des großen Netzes an die vordere Bauchwand, kommt, was die normale Lage des Magens betrifft, derselben in hohem Maße entgegen, indem sie dem Magen sein Widerlager, d. i. Colon transversum und Mesocolon quasi als Stütze wiedergibt und somit die große Kurvatur gleichfalls hebt. Dieser Methode haften aber zwei bedeutende Uebel an: erstens die Fixation des Quercolons an die Bauchwand und zweitens die einseitige Hebung der großen Kurvatur allein. Das Colon braucht eine viel größere Bewegungsfreiheit, wie die Därme überhaupt im Allgemeinen, als der Magen, und zwar nach allen Richtungen, die es durch die feste Verbindung seines mittleren Teils, des Colon transversum, einbüßt. Abgesehen von diesem Nachteil entstehen dabei, wie so häufig bei Colopexien, Verwachsungen des großen Netzes mit anderen Darmschlingen, die sich recht unangenehm bemerkbar machen und zu solchen Beschwerden führen können (Schmerzen, Erbrechen, Obstipation), daß oft nur eine zweite Operation, zur Lösung dieser Verwachsungen, Hilfe bringt. Behält man die Tatsache im Auge, daß zur richtigen Gastroptose eine Senkung des Pylorus gehört, so ist es ohne weiteres leicht verständlich, daß durch die Raffung und Fixierung des großen Netzes, die nur in geringer Ausdehnung beiderseits von der Mittellinie möglich ist, nur von einer Hebung des mittleren Magenabschnittes die Rede sein kann. Rechts und links von der Fixationsstelle hängt der gesunkene Magen doch herunter und erleidet also durch die Hebung seines zentralen Teiles erst recht störende Abknickungen.

Betrachtet man die Mängel der indirekten Operationen zur Hebung des Magens, so kommt man per exclusionem zu der Ansicht, daß eine dauernde Fixierung des gesunkenen Magens nur durch eine direkte Gastropexie möglich ist. Die Fixierung eines beweglichen Organs und damit die Beeinträchtigung seiner Funktionsfähigkeit ist, wie die Praxis lehrt, nicht von solchem Nachteil als man anzunehmen geneigt ist. Die Gegner der Gastropexie vergleichen die Beschwerden, die daraus entstehen sollen, mit denen, die entstehen durch Verklebung und Fixierung zweier Darmschlingen durch Peritonealverklebungen. Es handelt sich aber dabei absolut nicht um dieselben Vorgänge, die beim Darm die Schmerzen auslösen. Bei der Fixierung des Magens an die vordere Bauchwand wird die Peristaltik in sehr geringem Grade an der, der Bauchwand anliegenden Seite gehindert. Es wird sozusagen ein Teil der Muskulatur wie eine Platte ausgeschaltet und es kann in ihrem Motilitätsresultat die Gastropexie mit einer Magenresektion verglichen werden, indem einfach ein Teil der Muskulatur wegfällt.

Es werden um so weniger Schmerzen auftreten, je fester die Adhäsionsplatte ist, d. h. je weniger Spielraum zwischen den beiden verklebten Peritonealblättern ist. Es kann dann keine Zerrung an dem empfindlichen Peritoneum parietale stattfinden während der Peristaltik. Dieselbe vermag ungehindert den Speisebrei an der fixierten Stelle, wie an einer Wand, vorbeizuschieben. Es können dabei keine wesentlichen Schmerzen entstehen, da der Bewegung von der Cardia zum Pylorus hin kein Hindernis entgegengesetzt wird. Daß dem in der Tat so ist, lehrt die Praxis [1]).

Duret (Lille) war der erste, der den Gedanken faßte und ausführte, den Magen selbst zu heben und zu fixieren. Durch einen Schnitt vom Schwertfortsatz bis zum Nabel durch Haut und Muskulatur legte er das Peritoneum frei. Dasselbe eröffnete er aber nur im unteren Drittel der Wunde, und fixierte vermittelst eines Seidenfadens die ganze kleine Kurvatur des Magens an den uneröffneten Teil des Bauchfells, so daß der Faden abwechslungsweise durch die Magenserosa und durch das Peritoneum parietale durchführte. Die beiden Fadenenden leitete er durch die Musc. recti durch, und verknüpfte sie subkutan, worauf der Schnitt vernäht wurde. Durch diese Methode des Aufhängens des ganzen Magens am Peritoneum vermittelst eines einzigen Seidenfadens erscheint die dauernde Lagerung des Magens im oberen Bauchraum nicht absolut garantiert. Das zarte Peritoneum wird zu sehr in Anspruch genommen und vermag wohl kaum den belasteten Magen auf die Dauer zu halten. Entweder reißen die Nahtstellen oder das Peritoneum gibt nach und dehnt sich, weil die ganze Last des Magens an einer zu kleinen Stelle gehalten werden soll. Ferner ist eine Fältelung des Magens an der kleinen Kurvatur die Folge der Art des Anlegens der Naht, die ihn beutelartig hochzieht.

Es ist nun der große Vorteil der Gastropexie Rovsing's, daß diese Faltung nicht stattfinden kann und daß durch die breite Verklebung der beiden peritonealen Blätter, die möglichst fest sein soll, eine gleichmäßige Belastung des Peritoneums stattfindet. Diese Belastung ist in der Tat so gut verteilt, daß die Patienten absolut nichts fühlen, daß ihr Magen in ziemlicher Ausdehnung an ihrer Bauchwand fixiert ist. Es sei betont, daß die Verklebung möglichst fest sein muß, dann ist ein schmerzhafter Zug am Peritoneum ausgeschlossen.

---

1) Ganz anders ist das aber bei den peristaltischen Darmbewegungen. Durch die vielfachen Schlingen, die übereinander liegen, geht dieselbe peristaltische Bewegungsrichtung: analwärts. Wie in einer Kühlschlange mit mehreren übereinander gelegenen Windungen geht die Bewegung der Flüssigkeit einmal von rechts nach links in einer Anzahl Röhren, in einer andern von links nach rechts. Beim Darm verhält es sich genau so. Sind nun die Schlingen miteinander verwachsen, oder mehrere Schlingen an der Bauchwand fixiert, so entsteht infolge des gewundenen Verlaufs der Därme und der dadurch entgegengesetzten Richtungen in der Peristaltik eine Zerrung an den zusammengelöteten Teilen und damit die Schmerzen. Das Schema soll zur Erläuterung dieses Vorgangs dienen. Die punktierten Pfeile bezeichnen die Zugrichtung an den verlöteten Stellen, die andern Pfeile die Richtung der Peristaltik.

Abb. 3.

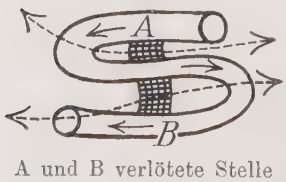

A und B verlötete Stelle

Um dies zu erreichen, geht Rovsing folgendermaßen vor: Schnitt vom Schwertfortsatz zum Nabel durch die ganze Bauchwand. Am Magen werden nun parallel zur kleinen Kurvatur 3 starke Seidenfäden durch die Serosa ein- und ausgeführt, in der Weise, daß die 3 Fäden ungefähr je 2—3 cm voneinander zu liegen kommen. Man legt den ersten Faden so an, daß der erste dicht unterhalb der kleinen Kurvatur zu liegen kommt, wobei jedoch der Pylorusteil unberührt bleiben soll, um seine Lage und Beweglichkeit nicht zu stören. Den letzten Faden legt man ein gutes Stück weit von der großen Kurvatur an, so daß dieselbe und noch ein gutes Teil darunter freigelassen wird. Nun wird die im Bereich der Fäden liegende Serosa, das Peritoneum parietale und allenfalls der Teil der Leberunterfläche, mit der man eine Verwachsung des Magens anstrebt, mit einer feinen Nadel tüchtig skarificiert. Die Enden der Fäden zieht man dann durch die ganze Bauchwand hindurch, die linken möglichst nahe dem Rippenbogen, die rechten nur etwa 3 cm von der Mittellinie entfernt. Darauf zieht man die Fäden straff an, und sobald man sich überzeugt hat, daß beide skarificierten Flächen vollständig und ganz flach einander anliegen, fixiert man sie mit Klemmen. die mit Gummi oder Gaze überzogen sein müssen, an ihrer Austrittsstelle dicht an der Haut und verhindert so, daß eine Verschiebung der beiden Peritonealblätter stattfindet. Danach kann man zum Verschluß der Bauchhöhle durch Etagennähte gehen. Die Seidenfäden werden alsdann über eine mit steriler Gaze überzogenen Glasplatte fixiert. Die Glasplatte muß etwas größer sein als die fixierte Magenfläche. Die Fäden sollen 4 Wochen liegenbleiben. wonach sie sich leicht entfernen lassen. Man erreicht damit vollkommen feste Fixation, ohne daß ein Fremdkörper zurückbleibt.

Wir haben an der chirurgischen Poliklinik im Zeitraum von 1½ Jahren 13 Gastropexien, sämtliche nach der Methode Rovsing's, ausgeführt. Entsprechend der weit größeren Häufigkeit der Gastroptose bei Frauen, wurde die Operation 11 mal bei weiblichen Individuen verschiedenen Alters und nur 2 mal bei Männern von 22 und 39 Jahren vorgenommen. Bei diesen letzteren handelte es sich um reine Gastroptosen. Reine Senkungen des Magens wurden bei den weiblichen Patientinnen nur 6 mal vorgefunden, bei den 5 anderen war noch ein weiteres Baucheingeweide distalwärts verlagert, in den meisten Fällen die rechte Niere, in einem Fall beide Nieren, in einem weiteren bestand außer einer rechtsseitigen Wanderniere eine Retroflexio uteri mobilis. Unter den Patientinnen fanden sich 5 Nulliparae, die 6 andern waren teils mehrfache Mütter. Außerdem konnten noch ein junges Mädchen von 17 Jahren und 2 alte Frauen von 65 und 71 Jahren durch das Tragen eines Vermehren'schen Gürtels dauernd von ihren Beschwerden befreit werden.

Durch die operativen Eingriffe wurden folgende Resultate erzielt:

Heilung, d. h. Verschwinden aller Beschwerden und normale Funktion des Magens, auch objektiv durch Magenausheberung	5 = 38,4%	84,5%
Bedeutende Besserung	6 = 46,1%	
Zweifelhafter Erfolg	2 = 15,5%	

In dem einen der beiden zweifelhaften Fälle handelte es sich nebenher noch um eine hochgradige Neurasthenie, im zweiten Fall ergab die Nach-

untersuchung mit Röntgenstrahlen wiederum einen Tiefstand der kleinen Kurvatur, so daß der mangelhafte Erfolg auf die mangelhafte Operation zurückzuführen ist.

Das statistische Resultat von 84,5% Besserung und kompletter Heilung ist ein eklatanter Beweis für die Güte der Rovsing'schen Methode. Es ist anzunehmen, daß das statistische Resultat bei der nächsten Serie noch ein besseres sein wird, da es sich in vielen Fällen um die erste Gastropexie des Operateurs oder der Assistenz handelte. Wenn man aber dazu noch in Betracht zieht, daß es sich bei dem poliklinischen Material durchweg um Bauersleute oder Schwerarbeitende handelt, ist das erzielte Resultat doppelt hoch einzuschätzen, denn diese Leute können sich nach einer solchen Operation nicht lange schonen. Sie gehen alle ihrer körperlichen, oft sehr schweren Arbeit ohne Beschwerden nach und vertragen anstandslos die derbe Landkost. Wenn man unserem statistischen Resultat, bei der verhältnismäßig kleinen Zahl von Operierten, keine allzugroße Bedeutung beimessen will, so muß man doch einer Operationsmethode, die so Glänzendes leistet, wie es bei dem zweimal schon zitierten Fall eines jungen Mannes war, die allerhöchste Anerkennung zollen. Durch dieses Resultat, daß einem jungen Menschen, der tatsächlich dem Hungertode nahe war, durch den verhältnismäßig leichten Eingriff der Gastropexie die volle Gesundheit und mit einer Zunahme von 81 Pfund auch der volle Lebensgenuß wiedergegeben wurde, ermutigt, führten wir diese Operation mit guten Erfolgen aus und können nur wünschen, daß sich, wie wir es taten, viele Chirurgen überzeugen möchten, daß die Gastropexie Rovsing's eine Operationsmethode darstellt, die nach Leistungsfähigkeit und Erfolg kaum von einer andern Operationsmethode erreicht, für keinen Fall übertroffen wird.

Krankengeschichten.

1. Marie B., Maternelle Ptose. — Starke Magenschmerzen, die in die r. Schulter ausstrahlen. Aufstoßen 3—4 St. nach Nahrungsaufnahme. Die Beschwerden bestehen seit 1 Jahr. Alle Wochen ca. 2—3 mal Erbrechen von Schleim und Wasser. Keine Speisereste. 1 mal soll das Erbrochene schwarz ausgesehen haben. Pat. ist stark abgemagert. Pat. hat 4 mal geboren. — Grazile Frau von blassem Aussehen. Brustorgane o. B. Bauch weich, keine Resistenz, Magengegend druckempfindlich. Leber und Milz o. B. — Röntgenphotographie ergibt eine bedeutende Ptose. — Operation in Mischnarkose (Roth-Dräger): Magen sehr groß, stark ausgedehnt und ptotisch. Diaphanoskopie nach Rovsing des Magens und des Anfangsteiles des Duodenums ergibt nichts Pathologisches. Leichte Adhäsionen am Dünndarm zwischen Magen und Anfangsteil des Jejunums werden gelöst. Gastropexie nach Rovsing. — Der Wundverlauf war ein glatter. — 2 J. nach der Operation absolutes Wohlbefinden. Keine Beschwerden, weder vor noch nach dem Essen. Nie Erbrechen. Stuhlgang regelmäßig. Keine Schmerzen oder Unbehagen im Leib noch an der Narbe.

2. Frl. Pl. Virginelle Ptose. — Seit Jahren Magenschmerzen mit Erbrechen nach den Mahlzeiten. Völle im Leib mit ziehenden Schmerzen. Verdauung sehr unregelmäßig, meist

angehalten. Starke Abmagerung. Druckschmerz l. im Epigastrium. — Röntgenbild: starke Ptose (Abb. 4). Probefrühstück: schlecht verdaut. Viele unverdaute Bröckel, wenig Schleim. Sang. —, Gmelin +, Congo schwach +, Günzburg schwach +, Gesamtacidität 20. Mahlzeit nach Bourget ca. 30 ccm, zäh, grünlich tingiert, alkalisch. Viel Preißelbeerkerne

Abb. 4.

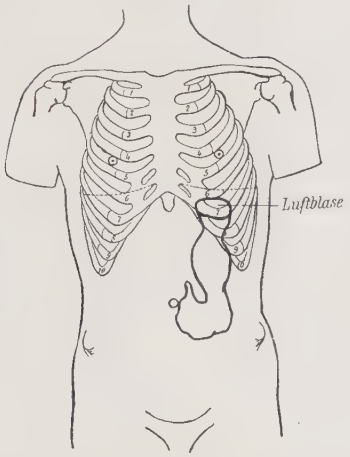

und 2 Stückchen Fleisch. Sang. —, Gmelin +. — Es wurde die Gastropexie vorgenommen. Wundverlauf normal. Die erste Zeit Wohlbefinden. — 2 Jahre nach der Operation: Schmerzen r. im Leib mit 4—5 wöchentlichem, zeitweiligen, galligen Erbrechen. Schmerzen in der Gegend der Gallenblase. Vom Magen keine Schmerzen, Verdauung unregelmäßig (Cholelithiasis und Nephroptose rechts).

3. Karoline H. Gastropexie. Später Nephropexie. Probefrühstück 20 ccm mit groben Bröckeln. Sanguis —, freie HCl 8, Gesamtacidität 31. — 2 J. p. op.: keine Besserung. Krampfende Schmerzen vor dem Essen. Uebelsein und Widerwillen nach dem Essen. Gewicht schwankend.

4. Magdalene S. Maternelle Ptose. — Inter. Diag. Ca. ventric. Schmerzen in der Oberbauchgegend rechts, unabhängig vom Essen. Nachts nie Schmerzen. Aufstoßen, kein Erbrechen. Stuhlverstopfung. Starke Abmagerung. — Große abgemagerte Frau. Druckschmerz in der Magengegend rechts. Resistenz in der Tiefe nicht deutlich zu fühlen. Magenausheberung nüchtern: geringe Mengen schleimig-galliger Massen. In der Spülflüssigkeit: Schleimfäden, viele Leukocyten, tubulöse Drüsenschläuche. Epithelien —. Probefrühstück: Congo —, Gesamtacidität 22, freie HCl —, Milchsäure —. — Operation in Mischnarkose: Kein Anhaltspunkt für ein Carcinom, noch für ein Ulcus. Starke Ptose. Gastropexie nach Rovsing. — Ausheberungsbefund nach der Operation im Allgemeinen derselbe, jedoch ist freie HCl in Spuren nachzuweisen. — 2 J. nach der Operation: Völliges Wohlbefinden, kein Aufstoßen. Kein Erbrechen. Keine Beschwerden vom Magen oder an der Narbe. Alle Speisen werden gut vertragen. Bedeutende Gewichtszunahme.

5. Anna W. Virginelle Ptose. — Später Nephropexie. Jahrelange Beschwerden. Heftiges Erbrechen täglich mit Sodbrennen und Aufstoßen. Konnte schließlich nur noch ganz kleine Mengen Milch und Eier vertragen. Stark abgemagert. Sehr nervös geworden. — Langer, schmaler, flacher Thorax. Pulsation der Aorta im Epigastrium. Bauchdecken straff. Druckschmerz links im Epigastrium. — Röntgenbefund: Starke Ptose. Magen ganz

links von der Wirbelsäule schlaff herabhängend. Der Pylorus steht mehrere Querfinger links unterhalb des Nabels. — Magenausheberung nach Probefrühstück: Congo +, freie Hbl. 15, Gesamtacidität 38—40. Ausheberung nach Probemahlzeit: 50—70 ccm werden gewonnen. Congo +, freie HCl 18—20, Gesamtacidität 40. Noch einige Preißelbeeren vom Tage vorher. — Operation in Aethernarkose ergab auch bei der Diaphanoskopie weder im Magen noch im Anfangsteil des Duodenums Spuren eines frischen oder vernarbten Ulcus. Gastropexie nach Rovsing. Glatter Verlauf. ¼ J. nach der Operation ist Pat. ohne

Abb. 5.

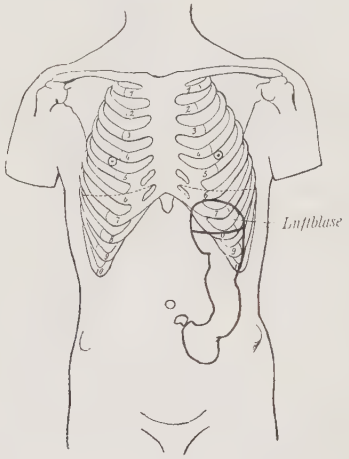

jegliche Magenbeschwerden. Es wurde eine Ausheberung nach Probefrühstück gemacht. Sie ergab 30 ccm gut verdauten Mageninhalts. Sanguis —, Congo +, freie HCl 22, Gesamtacidität 52. Seit einigen Wochen hat Pat. abnorme Sensationen rechts im Bauch, brennende Schmerzen von der Nierengegend nach dem Nabel hin. Es läßt sich in der r. Bauchseite deutlich die gesunkene bewegliche Niere fühlen. Einige Tage danach rechtsseitige Nephropexie, die einen glatten Heilverlauf nahm. — Pat. wurde vollständig beschwerdefrei entlassen und blieb es auch.

6. Marie G. Virginelle Ptose. — Erbrechen, Aufstoßen mit starken Schmerzen in der Magengegend. Ziehende Schmerzen in der Regio hypogastrica bis in die Inguinalgegend, die beim Tage auftreten und beim raschen Gehen zunehmen. Probefrühstück ca. 60 ccm schlecht verdauter Magenbröckel von gelbbrauner Färbung. Sanguis —, Congo ++, freie HCl 35, Gesamtacidität 71. — Das Röntgenbild zeigt eine erhebliche Gastroptose und eine Nephroptose rechts (Abb 6a u. 6b).

Es wurde zuerst die rechtsseitige Nephropexie vorgenommen und 4 Wochen danach die Gastropexie nach Rovsing. Bald klagte Pat. über heftige Kreuzschmerzen und Stuhlverstopfung. Da eine Retroflexio uteri mobilis vorlag, wurde am 8. VII. 12 die Alexander-Adams'sche Operation ausgeführt. — Die Pat. wurde dann beschwerdefrei entlassen und ist heute, 4 J. nach der Operation, ganz geheilt. Sie war im Jahre 1916 im Krankenhause Schwabing wegen gemütlicher Depression. Von dort aus wurde vom behandelnden Arzte mitgeteilt, daß der Magenbefund röntgenologisch und chemisch ein ganz normaler sei, ebenso der Nierenbefund. Vom Unterleib keine Beschwerden.

7. Johann H. Männliche Ptose. — Seit 2 J. magenleidend. Druck nach dem Essen. Von l. nach r. ziehende Magenschmerzen, bisweilen bis in die Herzgegend fühlbar. Kein

Erbrechen, kein Aufstoßen. Meist hartnäckige Verstopfung mit zeitweiligen Diarrhoen. — Mittelgroßer Mann von reduziertem Ernährungszustand. In einem Monat 12 Pfund Ge-

Abb. 6 a.

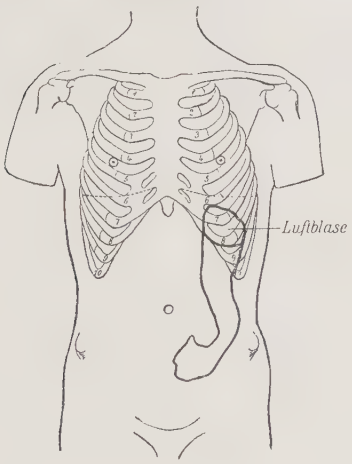

Vor der Gastropexie.

Abb. 6 b.

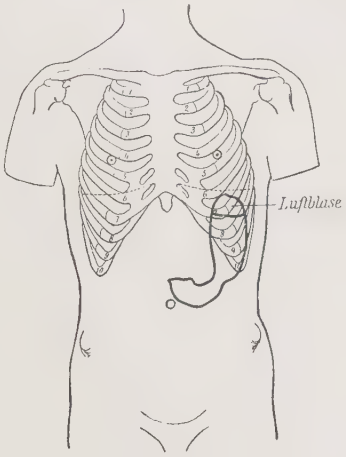

Nach der Gastropexie.

wichtsabnahme. — Abdomen: 3 cm unterhalb des Processus xyphoid. starker Druckschmerz. Umrißauskultation: große Kurvatur 1 cm unterhalb des Nabels. Probefrühstück: schlecht verdaut. Residuum ca. 70 ccm. Congo —, Sanguis —, freie HCl — 15, Gesamtacidität 8. — Röntgenbild: Ausgesprochene Gastroptose. — Operation in Aethernarkose: großer ptotischer

Abb. 7 a.

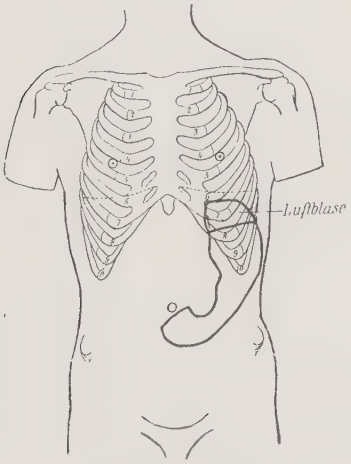

Vor der Operation.

Abb. 7 b.

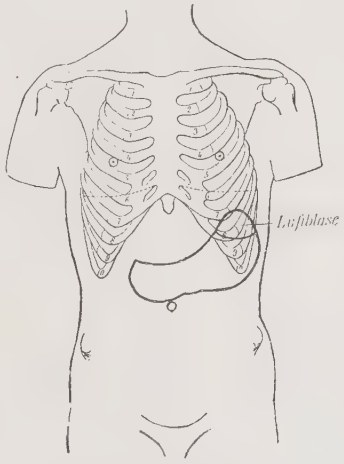

Nach der Gastropexie.

Magen ohne sonstigen pathologischen Befund. Im Lig. gastrocolicum einige geschwollene Lymphdrüsen. Dieselben werden exstirpiert. — Gastropexie nach Rovsing. Innerhalb ½ J. nach der Operation wurde wieder eine Magenausheberung vorgenommen. Sie ergab gut verdauten Speisebrei, Congo —, Günzburg +, Gesamtacidität 10. — 2 J. nach der Operation fühlt sich Pat. dauernd sehr wohl. 10 Pfund Gewichtszunahme. Kein Erbrechen.

Keine Beschwerden weder vor noch nach dem Essen. Regelmäßiger Stuhlgang. Keine Schmerzen an der Narbe, selten ein unangenehmes Gefühl im Epigastrium.

8. Schwester Eu. Virginelle Ptose. — Interne Diagnose. Ulcus ventriculi (Pylorusnarbe). Kont. Hypersekretion. Seit 2 J. magenleidend, angeblich Beginn mit Bluterbrechen. Starke Schmerzen, stechend, diffus in der Magengegend. Ab und zu nachts Erbrechen von stark saurer Flüssigkeit, danach Erleichterung. Zunahme aller Beschwerden während des Essens, häufig tritt danach Erbrechen ein, hinterher Erleichterung. Sehr häufig saures Aufstoßen und Sodbrennen. Abmagerung innerhalb ¼ J. 20 Pfund, um 10 Pfund allein in den letzten 14 Tagen. — Pat. von mittlerer Größe in sehr mäßigem Ernährungszustand. Abdomen: Hauptdruckschmerz rechts von der Mittellinie etwas oberhalb des Nabels und links etwas unterhalb des Nabels. Nüchterne Ausheberung: ca. 80 ccm Flüssigkeit. Wenig Schleim. Congo ++, freie HCl 36, Gesamtacidität 50. Ausheberung nach Probefrühstück: Es wird fast das ganze Frühstück wieder entleert, gut chymificiert. Freie HCl 34, Gesamtacidität 56, Schichtung 15%. Vor der Ausheberung Plätschergeräusch. Aufblähung des Magens zeigt einen leichten Tiefstand. — Röntgenbild: Starke Ptose. Große Kurvatur handbreit unterhalb des Nabels. — Ulcuskur (L e n h a r t z) nüchtern Bi. Immerwährend starke Schmerzen, die auf Extract. Belladonn. 1—1½ St. pausieren. — Wird zur chirurg. Poliklinik überwiesen. Hier Diagnose Gastroptose. Operation ergibt keinen Anhaltspunkt für ein Ulcus. Keine Narbe am Pylorus. Gastropexie nach R o v s i n g. — 2 J. nach der

Abb. 8 a

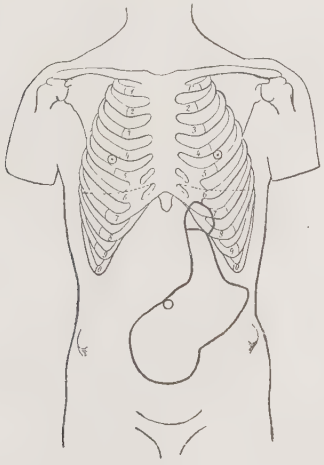

Abb. 8 b

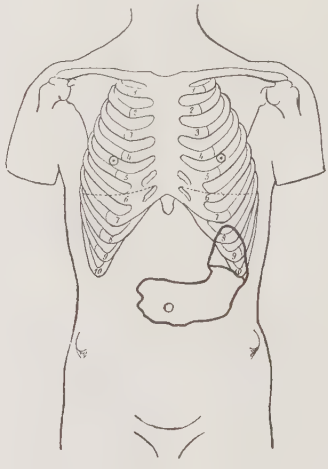

Operation schreibt die Pat.: Fühle mich seit der Operation ganz zufrieden, habe nur noch bei schweren Speisen Beschwerden. Ich erbreche hin und wieder Wasser, im nüchternen Zustand keine Beschwerden. Der Stuhlgang ist regelmäßig. Ab und zu Druck und Spannung an der Narbe.

9. Frau F. (Intern. Diagnose Ulcus). Gastroptose. Seit ½ J. magenleidend. ½—1 St. nach Nahrungsaufnahme heftige ziehende Schmerzen im Epigastrium. Häufig dann Erbrechen, hinterher Erleichterung. Appetit schlecht. Stuhl angehalten. In letzter Zeit starke Abmagerung. Nach geringster Nahrungsaufnahme seit 1 J. Gefühl der Völle. 4 St. nach Aufnahme einer Tasse Bouillon noch ausgesprochene Plätschergeräusche. Ausheberung nüchtern: Magen leer, etwas Schleim, Congo —. Ausheberung nach Probefrühstück: gut chymificierter Mageninhalt. Congo +, freie HCl 24, Gesamtacidität 56. Mikroskopisch

nichts von Bedeutung. — Röntgenbild: Starke Senkung: große Kurvatur gut handbreit unter dem Nabel. Pyloruskontraktionen normal konzentrisch. Nach 6 St. Wismutbrei fast vollständig entleert. — Nach anfänglicher Mastkur kombiniert mit Ulcusdiät kein Erfolg. Wird zur Operation überwiesen. Gastropexie.

10. G. Marie, Elise. Gastroptose. Coloptose. Gastropexie. Bedeutende Besserung. Geht ihrem Beruf nach. Muß sich vor unverdaulichen fetten Speisen hüten.

Abb. 9 a.

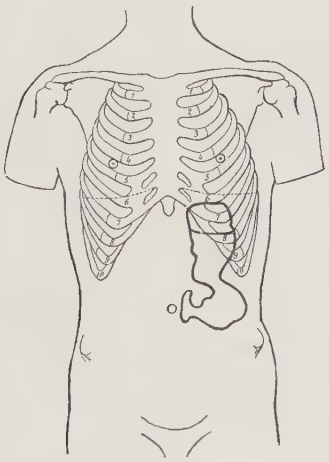

Magenbild.

Abb. 9 b.

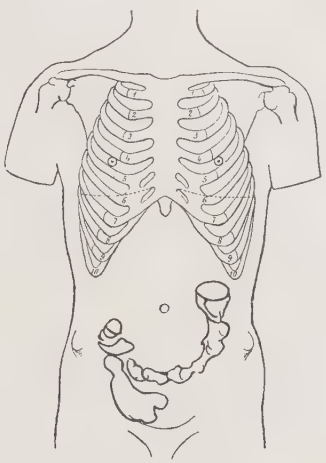

Colon 15 h p. c.

11. Scha. Max. Männl. Ptose. Pylorusstenose. — Seit 3 J. magenleidend. Drücken im Magen. Viel Erbrechen. In letzter Zeit starke Abmagerung. Wurde wegen Verdacht auf Carcinom oder Ulcus auswärts laparotomiert. Da nichts gefunden wurde, Schluß der Bauchwunde. Seit 8 Wochen verstärktes Erbrechen mit vermehrter Abmagerung. Stuhlgang meist angehalten (bis zu 8 Tagen). — Mann von hoher Statur, blaß aussehend, in sehr reduziertem Ernährungszustand. Brustorgane o. B. Abdomen: Magengegend leicht druckempfindlich. Keine Resistenz. Am Schluß der Untersuchung erbricht Pat. 100 ccm klare gelbliche Flüssigkeit. Darin freie HCl —, Milchsäure +. Magenaufblähung: untere Grenze handbreit unterhalb des Nabels. Nüchterne Ausheberung: Sehr viel unverdauter Mageninhalt. Freie HCl —, Milchsäure +, Gesamtacidität 18. Nach Probefrühstück: ganz achylischer Mageninhalt. Semmel unverdaut. Reaktion schwach alkalisch. — Röntgenbild (im Stehen): Große Kurvatur im kleinen Becken. Pylorus scheint unterhalb des Nabels zu stehen. Die kleine Kurvatur steht unterhalb des Nabels. Durchleuchtung nach 18 St.: der ganze Wismutbrei ist noch im Dickdarm. Diagnose Gastroptose. — Operation in Mischnarkose: Magen und Dünndarm sind in breite sackförmige Adhäsionen eingebettet. Große Kurvatur steht unterhalb des Colon transversum. Adhäsionen werden stumpf gelöst. Hervorziehen des Magens gelingt jetzt, er zeigt keine besondere Erweiterung. Gastroenterostomia retrocolica wegen leichter organischer Pylorusstenose. Enteroanastomose. Etagennaht. — Wundverlauf normal. Seit der Operation kein Erbrechen mehr.

12. Frau H. Maternelle Ptose. — Gastropexie. Vollständige Heilung. Pat. starb etwa 1 J. nach der Operation angeblich an einer Sepsis.

13. Pat. W. Männl. Gastroptose. Interne Diagnose: Ulcus ventriculi. Stenoseerscheinungen am Magen hochgradig. Alles wurde erbrochen. Enorme Abmagerung (69 Pfund). Wegen

unzweifelhafter Pyloruspassagebehinderung Gastroenterostomie. Daraufhin rapide Abnahme der Kräfte. Vermehrtes Erbrechen. Das Röntgenbild zeigte eine hochgradige Gastroptose. Daraufhin Gastropexie, ohne Verschluß der Gastroenterostomie in Anbetracht des

Abb. 10.

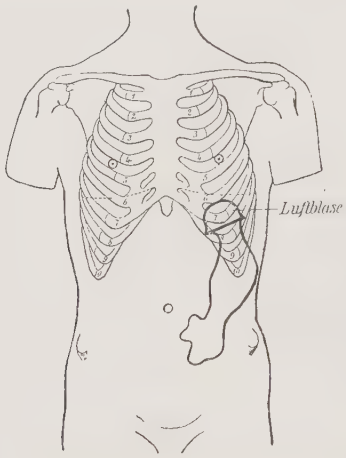

schlechten Zustandes des Pat. — Nach der Gastropexie auffallend rapide Besserung. 81 Pfund Gewichtszunahme. Absolute Heilung. Er hat oft Hungergefühl infolge der raschen Magenentleerung durch Pylorus und Gastroenterostomieöffnung. Sonst ausgezeichnetes Wohlbefinden.

14. Marie Z. Maternelle Ptose. — Gastropexie. 2 J. nach der Operation ganz geheilt und schreibt, sie habe absolut keine Beschwerden, weder vom Magen noch von der Narbe. Verträgt auch die schwerste Kost.

Literatur.

Bier, Braun u. Kümmell, Chirurg. Operationslehre. — Bergmann u. Bruns, Handbuch d. praktischen Chirurgie 1907. — Coffey, Gastroptosis. A method of suspending the stomach in a hamock made of the great omentum. Philadelphia medic. Journal 1902. — Duret, De la Gastropexie. Revue Chirurgie 1896. — Groedel, Röntgendiagnostik. Lehmann's medizin. Atlanten Bd. 7. — Glénard, Les ptoses viscérales 1885 u. 1889. — Klatt, Ueber die Senkung der Baucheingeweide. Berliner Klinik, Heft 210, Dezember 1905. — Klaußner, Die Gastropexie nach Rovsing. Vereinigung bayer. Chirurgen. München 1913. — Schlesinger, Die Behandlung der Gastroptose durch keilförmige Resektion d. Pars media des Magens. Mitt. Grenzgeb. — Stiller, Die asthenische Konstitutionskrankheit. Stuttgart Verlag v. F. Enke 1907. — Simmonds, Ueber Form und Lage des Magens. Jena 1907, Verlag Gust. Fischer. — Treveskeith, Chirurgische Anatomie. — Rovsing, Unterleibsschmerzen. — Ders., Gastroptosis.

Lebenslauf.

Ich wurde geboren am 26. Mai 1888 zu Brüssel. Vom 7. bis 15. Lebensjahr besuchte ich daselbst das Institut Jouret. Nach Privatvorbereitung bestand ich Ostern 1910 die Reifeprüfung am Realgymnasium zu Eisenach. Im Sommersemester 1910 bezog ich die Universität Jena und bestand nach 5 Semestern das Physikum. Meine medizinischen Studien setzte ich dann an der Universität München fort, woselbst ich im Juni 1915 das Staatsexamen ablegte, und mir infolge Aufhebung des prakt. Jahres die Approbation zuerteilt wurde.

Von Juni bis Oktober 1915 war ich Assistentin an der Privatklinik des Herrn Hofrat Krecke. Vom 1. Oktober 1915 bis 1. Oktober 1916 war ich an der kgl. chirurg. Universitätsklinik in München als Assistentin tätig.